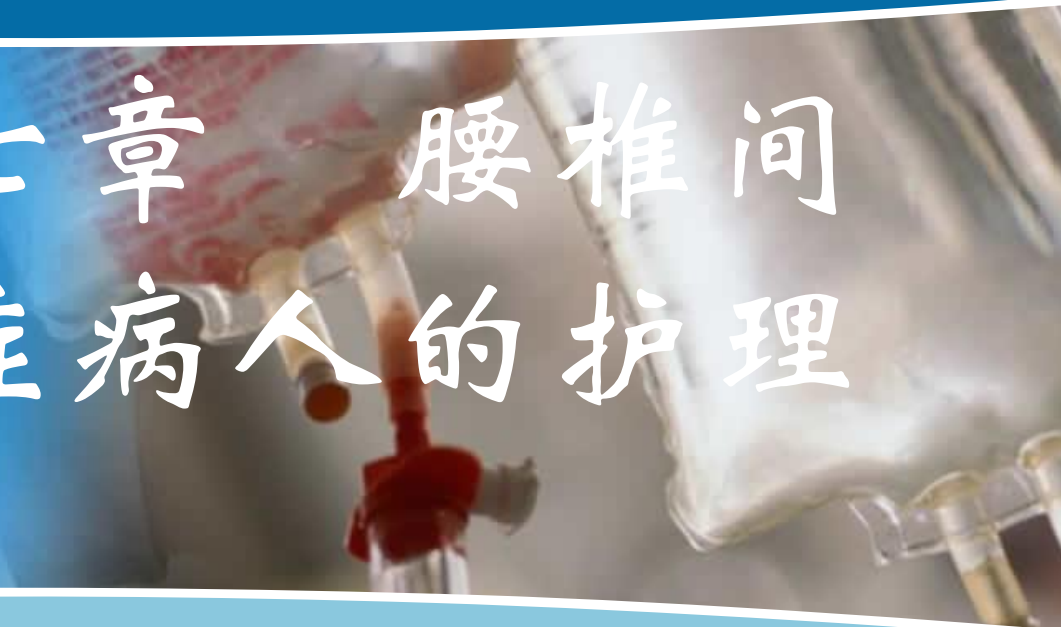



北京大学医学出版社

# 第三十七章 腰椎间盘突出症病人的护理



## ❖ 学习目标

- 1、说出腰椎间盘突出症的概念
- 2、列举腰椎间盘突出症的病因、病理改变、辅助检查方法
- 3、描述腰椎间盘突出症的临床表现、处理原则
- 4、为腰椎间盘突出症病人提供整体护理

- 男性，50岁，因腰痛5年，伴右下肢放射痛1年入院。入院前经按摩、牵引等治疗无效。病人自觉下腰部疼痛向臀部、大腿后方、小腿外侧、足背放射，并伴麻木感，当咳嗽、排便或打喷嚏时疼痛加重。体检： $L_5 \sim S_1$ 椎旁1cm处压痛明显，腰椎前屈活动受限，直腿抬高试验阳性。CT扫描显示： $L_5 \sim S_1$ 髓核向右突出，诊断 $L_5 \sim S_1$ 椎间盘突出症。
- 请问：①腰椎间盘突出症病因有哪些？②如何治疗和护理？



# 第三十七章 腰椎间盘突出症病人的护理

## ❖ 概述

- 腰椎间盘突出症是由于椎间盘变性、纤维环破裂、髓核突出刺激或压迫神经根或马尾神经引起的一种综合征，是腰腿痛的常见原因
- 多发生在 $L_4\sim L_5$ 和 $L_5\sim S_1$
- 好发年龄为20~50岁
- 男女比例为(4~6) : 1

# 第三十七章 腰椎间盘突出症病人的护理

## ❖ 病因

- 1、椎间盘退行性变
- 2、损伤
- 3、其他因素
  - 妊娠
  - 家族史

# 第三十七章 腰椎间盘突出症病人的护理

## ❖ 病理类型

- 1、膨隆型
- 2、突出型
- 3、脱垂游离型
- 4、Schmorl结节和经骨突出型

# 第三十七章 腰椎间盘突出症病人的护理

## ❖ 临床表现

### ■ 1. 症状

- (1) 腰痛：是最早出现的症状
- (2) 下肢放射痛
- (3) 马尾综合征

# 第三十七章 腰椎间盘突出症病人的护理

## ❖ 临床表现

### ■ 2、体征

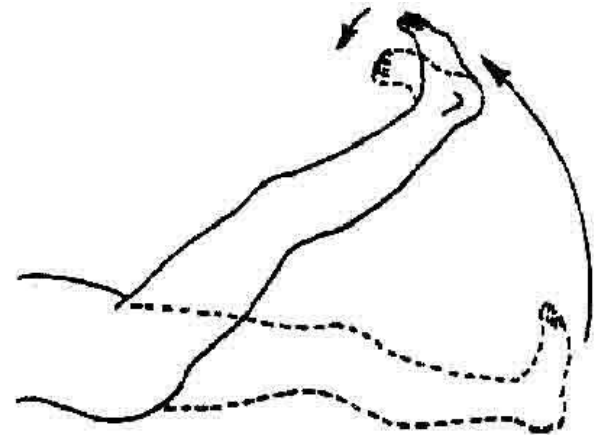
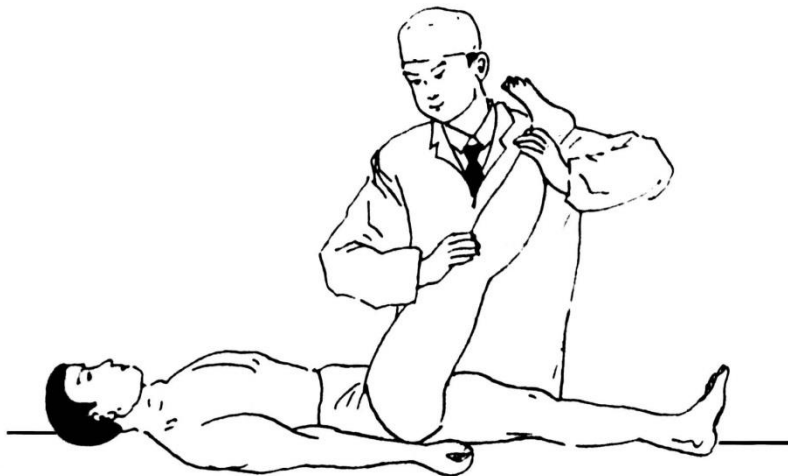- (1) 压痛与叩痛
- (2) 腰部活动受限
- (3) 腰椎侧凸畸形

# 第三十七章 腰椎间盘突出症病人的护理

## ❖ 临床表现

### ■ 2. 体征

- (4) 直腿抬高试验及加强试验阳性
- (5) 感觉及运动功能改变



# 第三十七章 腰椎间盘突出症病人的护理

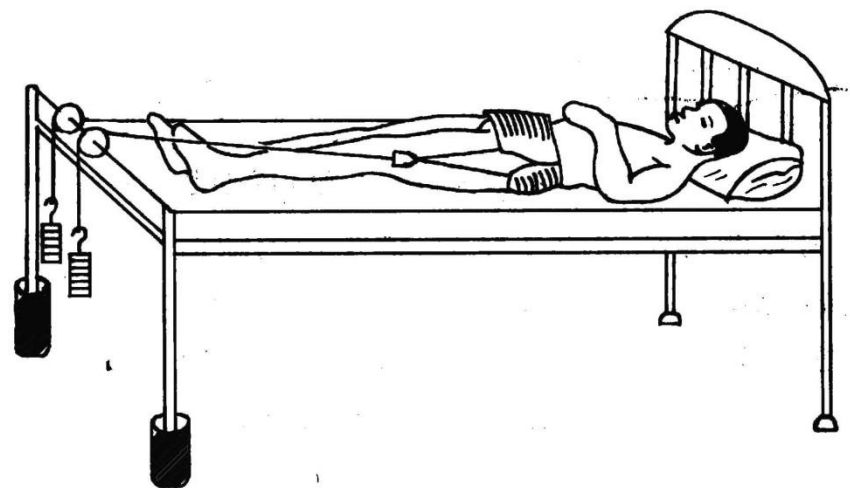
## ❖ 辅助检查

- 单纯X线片不能做出诊断，CT和MRI对本病有较大的诊断价值

# 第三十七章 腰椎间盘突出症病人的护理

## ❖ 处理原则

- 1. 非手术治疗
  - (1) 卧硬板床
  - (2) 物理疗法
  - (3) 骨盆牵引
  - (4) 药物治疗
- 2. 手术治疗



# 第三十七章 腰椎间盘突出症病人的护理

## ❖ 护理

### ■ (一) 护理评估

- 1. 目前身体状况
- 2. 与疾病相关的健康史
- 3. 心理社会状况

# 第三十七章 腰椎间盘突出症病人的护理

## ■ (二) 主要护理诊断/合作性问题

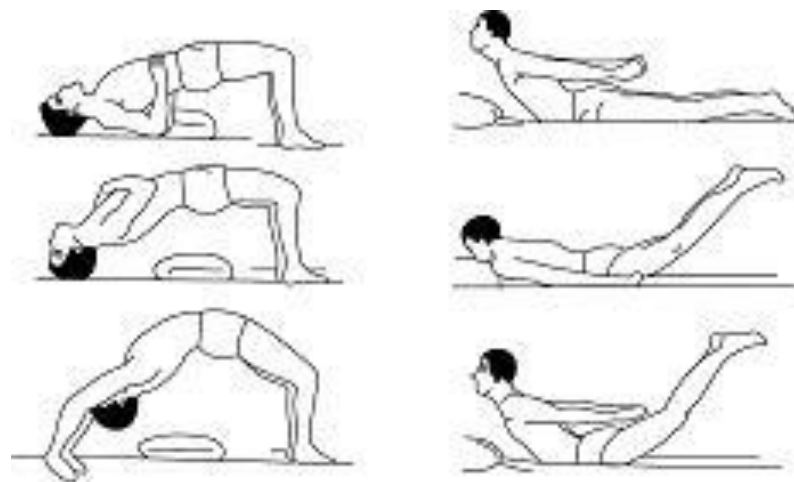
- 1、急/慢性疼痛 与肌肉痉挛、突出椎间盘压迫和刺激神经根等有关
- 2、躯体活动障碍 与腰背部肌肉痉挛和疼痛有关
- 3、（进食、如厕、沐浴）自理缺陷 与腰背部疼痛、医嘱卧床有关
- 4、潜在并发症 肌萎缩、神经根粘连、脑脊液漏等

# 第三十七章 腰椎间盘突出症病人的护理

## ■ (三) 护理措施

### • 1. 非手术治疗及术前护理

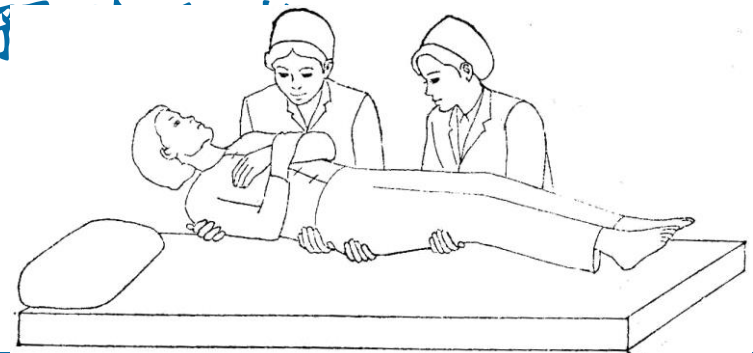- (1) 卧床休息：卧硬板床
- (2) 骨盆牵引护理
- (3) 用药和理疗护理
- (4) 功能锻炼
- (5) 选择大小合适的围腰
- (6) 术前准备



# 第三十七章 腰椎间盘突出症病人的护理

## • 2. 术后护理

- (1) 搬运：保持病人身体轴线平直
- (2) 体位和翻身：轴式翻身
- (3) 引流管护理：保持引流管固定和通畅，观察引流液的颜色、性质和量
- (4) 并发症的预防
- (5) 腰部保护



# 第三十七章 腰椎间盘突出症病人的护理

## • 3. 健康教育

- (1) 病人术后3个月内避免弯腰与负重，6个月内不参加重体力劳动
- (2) 保持日常生活中的正确姿势
  - 1) 保持良好姿势
  - 2) 经常变换体位
  - 3) 避免损伤
- (3) 增强腰背肌力量

# 第三十七章 腰椎间盘突出症病人的护理

## ❖ 思考题

- ❖ 男性，46岁，平时喜爱体育运动。一年前无明显诱因出现腰部疼痛及不适感，经过按摩和理疗后病情有些好转。平时运动量大，经常打球，最近一个月，腰部疼痛明显，并伴有右下肢疼痛，晨起、晚间及翻身活动时加重，右腿外侧直至足跟处麻木，行走困难。腰部活动受限，夜间睡眠欠佳。体检：第4、5腰椎棘突右侧有明显压痛，右腿肌肉轻度萎缩，直腿抬高试验小于 $30^{\circ}$ ；CT显示 $L_4\sim L_5$ 、 $L_5\sim S_1$ 腰间盘突出，椎管狭窄，右侧隐窝狭窄，黄韧带肥厚。初步诊断腰间盘突出症。
- ❖ 请问：①该病人可采取哪种方法治疗？②病人目前的主要护理诊断/合作性问题有哪些？③如采取手术治疗应如何对该病人进行手术前后的护理？